

Der Merkurstab

Zeitschrift für Anthroposophische Medizin - Journal of Anthroposophic Medicine

Digitales Archiv

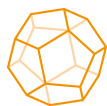| | |
|------------------------|--|
| Autor(en) | Paul Werthmann, Alexander Hintze, Gunver S. Kienle |
| Titel | Vollständige Metastasenremission und Langzeitüberleben bei einer Melanompatientin unter hochdosierter, fieberinduzierender Viscum-album-Extrakt-Therapie |
| Zeitschrift | Der Merkurstab. Zeitschrift für Anthroposophische Medizin |
| Publikationsjahr | 2019 |
| Jahrgang | 72 |
| Heftnummer | 1 |
| Heftname | 1 Januar/Februar |
| Seiten | 36 - 42 |
| Artikel-ID | DMS-21048-DE |
| URL | https://www.anthromedics.org/DMS-21048-DE |
| DOI | https://doi.org/10.14271/DMS-21048-DE |
| Bibliografische Angabe | Werthmann P, Hintze A, Kienle GS. Vollständige Metastasenremission und Langzeitüberleben bei einer Melanompatientin unter hochdosierter, fieberinduzierender Viscum-album-Extrakt-Therapie. Der Merkurstab. Zeitschrift für Anthroposophische Medizin 2019;72(1):36-42. DOI: https://doi.org/10.14271/DMS-21048-DE |

Dieser Artikel stammt aus dem Merkurstab-Archiv, das Veröffentlichungen seit 1946 umfasst. Insbesondere bei länger zurückliegenden Arbeiten ist der jeweilige medizinhistorische Kontext zu berücksichtigen.

Dieser Artikel ist urheberrechtlich geschützt und darf nicht ohne Genehmigung weiterverbreitet werden.

Gesellschaft Anthroposophischer Ärzte in Deutschland e.V.
Herzog-Heinrich-Straße 18
DE-80336 München

www.gaed.de
info@gaed.de



Anthromedics

Anthroposophic Medicine.
Development. Research. Evaluation.

www.anthromedics.org

Vollständige Metastasenremission und Langzeitüberleben bei einer Melanompatientin unter hochdosierter, fieberinduzierender Viscum-album-Extrakt-Therapie

PAUL G. WERTHMANN^a, ALEXANDER HINTZE^b, GUNVER S. KIENLE^{a,c}

- a Institut für angewandte Erkenntnistheorie und Medizinische Methodologie (IFAEMM), An-Institut der Universität Witten/Herdecke, Freiburg i. Br.
 b Klinik Arlesheim, Arlesheim, Schweiz.
 c Uni-Zentrum Naturheilkunde Freiburg (UZN), Institut für Infektionsprävention und Krankenhaushygiene, Albert-Ludwigs-Universität Freiburg, Freiburg i. Br.

Dieser Artikel ist die deutsche Übersetzung des Originalartikels: Werthmann PG, Hintze A, Kienle GS. Complete remission and long-term survival of a patient with melanoma metastases treated with high-dose fever-inducing Viscum album extract: A case report. *Medicine* 2017;96(46):e8731. DOI: <https://doi.org/10.1097/MD.0000000000008731>. Veröffentlicht bei Wolters Kluwer Health, Inc. Der Artikel ist unter der Lizenz CC BY-SA publiziert.

Vollständige Metastasenremission und Langzeitüberleben bei einer Melanompatientin unter hochdosierter, fieberinduzierender Viscum-album-Extrakt-Therapie

■ Zusammenfassung

Hintergrund: Das metastasierte maligne Melanom (MCM) – ein stark immunogener Krebs – hat in der Regel eine sehr schlechte Prognose. Viscum-album-Extrakte (VAE) zeigen starke immunstimulierende, apoptogene und zytotoxische Wirkungen.

Fallbericht: Eine 66-jährige MCM-Patientin mit neu diagnostizierten Lymphknotenmetastasen entschied sich für eine alleinige VAE-Therapie. VAE wurden zunächst subkutan, später in ungewöhnlich hohen, fieberinduzierenden Dosierungen auch intravenös und intraläsional gegeben. Die Metastasen verkleinerten sich über die nächsten Monate und nach 2 Jahren waren alle Läsionen vollständig zurückgebildet (regionale und hiläre Lymphknotenmetastasen). Die Patientin ist zum Zeitpunkt der Publikation 3 ½ Jahre tumorfrei (5 Jahre seit Beginn der intensivierten VAE-Therapie). Neben Fieber und grippeähnlichen Symptomen zeigten sich keine Nebenwirkungen.

Diskussion: Wir nehmen an, dass die Therapie mit VAE eine vermehrte Ausschüttung von Tumorantigenen, eine vermehrte Immunprozessierung der Tumorantigene und damit eine verstärkte Immunantwort gegen das Tumorgewebe bewirkte, die zur vollständigen Remission geführt haben.

■ Schlüsselwörter

Malignes Melanom der Haut
 Vollständige Remission
 Viscum-album-Extrakt
 Mistel
 Fieber

Complete remission and long-term survival of a patient with melanoma metastases treated with high-dose fever-inducing Viscum album extract: A case report

■ Abstract

Introduction: Metastatic malignant cutaneous melanoma (MCM) – a highly immunogenic cancer – typically has a poor prognosis. Viscum album extracts (VAEs) have strong immunostimulating, apoptogenic, and cytotoxic effects.

Case presentation: A 66-year-old MCM patient with newly diagnosed lymph node metastases opted for sole VAE treatment. VAEs were initially applied subcutaneously, and then later in exceptionally high, fever-inducing doses, both intravenously and intralesionally. The metastases shrunk over the following months, and after 2 years, all lesions had completely remitted (regional and hilar lymph nodes). The patient has been tumor free for 3.5 years at the time of publication (and for 5 years since initiation of intensified VAE treatment). Besides fever and flu-like symptoms, no side effects occurred.

Discussion: We presume that VAE triggered an increased release of tumor-associated antigens, enhanced immunologic recognition, and increased immune response against the tumor tissue and induced tumor remission.

■ Keywords

Malignant skin melanoma
 Complete remission
 Viscum album extract
 Mistletoe
 Fever

Hintergrund

Das maligne Melanom der Haut (MCM) ist der sechsthäufigste Tumor aller Tumorarten und der tödlichste aller Hauttumoren. Die Inzidenz des Melanoms steigt weltweit (Inzidenz und Mortalität betragen 9,3–10,2 und 1,2–2,0 pro 100.000/Jahr). Das lokal begrenzte MCM hat eine relativ gute Prognose (20-Jahres-Überlebensrate von 75 %), doch bei metastasierter Erkrankung verschlechtert sich diese dramatisch (5-Jahres-Überlebensrate von 5–19 %). Das MCM tritt vermehrt bei Männern, Menschen mit hellem Hauttyp, bei erhöhtem Ultraviolettindex (wiederholte starke Sonneneinstrahlung, Solarium) und bei Immunsuppression auf. Die vollständige chirurgische Entfernung ist die Standardbehandlung bei frühen MCM und führt zur vollständigen Heilung bei minimalinvasiven und In-situ-Karzinomen. Lymphknotenentfernung und systemische Immuntherapie werden für lokal fortgeschrittene Karzinome empfohlen. Bei metastasierter Erkrankung erfolgen eine chirurgische Metastasenentfernung, Immuntherapie, Antikörpertherapie und Bestrahlung. Chemotherapie wird heutzutage nur bei Patienten angewendet, bei denen die Erkrankung nicht mit Immuntherapie und Antikörpertherapie kontrolliert werden kann (1).

Das MCM hat eine hohe Immunogenität und hat damit eine Schlüsselfunktion in der Entwicklung der Tumorummunologie gespielt. Es hat eine ungewöhnlich hohe Rate an Spontanremissionen der Primärtumoren (3,7–5 %, jedoch ohne Einfluss auf das Gesamtüberleben) und eine mäßige Rate von Spontanremissionen bei metastasierter Erkrankung (etwa 0,23 %, mit positivem Einfluss auf das Gesamtüberleben). Rückbildungen treten gelegentlich nach Infektionen oder immunologisch aktiven Therapien auf. In den rückgebildeten Läsionen fanden sich Lymphozyteninfiltrate und es zeigten sich Depigmentierungen der Haut im Bereich der Läsionen (2). Des Weiteren sind eine erhöhte Anzahl an Infektionen und einige Impfungen mit einem reduzierten MCM-Risiko verbunden (3, 4). Diese Beobachtungen haben zu Erforschung der komplexen und dynamischen Interaktionen des Immunsystems mit Melanomzellen geführt, aus denen Immuntherapien entwickelt wurden, die für Untergruppen der Melanompatienten sehr hilfreich sind (5).

Viscum album L. wächst als Halbparasit auf verschiedenen Wirtsbäumen und enthält eine Vielfalt biologisch aktiver Substanzen – insbesondere Mistellektine (ML) und Viscotoxine (VT) (6). Viscum-album-Extrakte (VAE) und ihre Inhaltsstoffe zeigen antitumoröse Wirkungen wie Zytotoxizität, Apoptoseinduktion, Immunstimulierung, Herabregulierung von Tumorgenen, Hemmung der Migration von Tumorzellen und Hemmung der Gefäßneubildung (6–10). Verschiedene standardisierte kommerzielle VAE sind als Injektionspräparate erhältlich (normalerweise subkutan injiziert, gelegentlich auch intravenös und intratumoral) (11). In klinischen Studien zeigten sich eine verbesserte Lebensqualität bei VAE-behandelten Tumorpatienten und eine längere Überlebenszeit bei Patienten mit fortgeschrittenem Pankreaskarzinom (12, 13). In einer randomisierten Studie zu Hochrisiko-Mela-

nompatienten wurde VAE-, Interferon-alfa- oder Interferon-gamma-Behandlung mit einer unbehandelten Kontrollgruppe verglichen und kein Vorteil für eine der Gruppen gesehen (14). In einer epidemiologischen Kohortenstudie zum MCM (UICC/AJCC Stage II/III) wurden ein verlängertes krebspezifisches Gesamt- und krankheitsfreies Überleben und weniger Lungen- und Hirnmetastasen bei den VAE-behandelten Patienten gesehen (15). Rückbildungen verschiedener Tumoren – einschließlich MCM – wurden in Fallberichten und kleinen Studien beschrieben (16–24). Häufige Nebenwirkungen von VAE sind selbstlimitierende, dosisabhängige, entzündliche, lokale Hautreaktionen und grippeähnliche Symptome. Gelegentlich können pseudoallergische Reaktionen auftreten. VAE-Therapie ist eine weitestgehend sichere Therapie, selbst in höherer Dosierung (25).

Fallbeschreibung

Bei einer 61-jährigen hellhäutigen Frau wurde ein MCM der linken Ohrmuschel diagnostiziert (Stadium 1a, pT1a, N0 (tumorfreier Sentinellymphknoten), cM0, vertikale Tumordicke 1,0 mm). Die Patientin arbeitete früher als Lehrerin und war aktuell als Therapeutin tätig. Hinsichtlich einer vermehrten UV-Belastung berichtete die Patientin häufige Kanureisen im Sommer, während derer sie zwar eine Mütze trug, diese aber eventuell die Ohrmuscheln nicht bedeckte.

Der Tumor wurde chirurgisch entfernt (eine BRAF-Mutationsanalyse war negativ). Nach vier Jahren und vier Monaten zeigte sich ein Rezidiv des MCM an der linken Ohrmuschel, das wiederum entfernt wurde. Zusätzlich begann die Patientin eine Behandlung mit subkutanen VAE-Injektionen (Iscador P c Hg Serie I (Ampullen der Dosierungen 0,1–10 mg) 3-mal pro Woche). Elf Monate später zeigte ein PET-CT Lymphknotenmetastasen im Bereich der linken Parotis (8 x 7 mm) und links hilär (26 x 19 mm). Diese Befunde wurden mittels Biopsie bestätigt. Der Patientin wurde eine systemische Therapie (Dacarbazin/Ipilimumab) empfohlen, aber die Patientin lehnte diese Behandlung ab. Stattdessen wurde die VAE-Therapie über die nächsten 2 Jahre hinsichtlich der Dosierung, der Präparate und der Applikationsform intensiviert, um eine intensivere Behandlung des Tumorgewebes zu erreichen:

- 1) Die subkutane Behandlung wurde umgestellt auf Iscador P 60 mg 3-mal pro Woche (für detaillierte Informationen zu den VAE-Präparaten siehe *Tab. 1*) (26).
- 2) Intravenöse Behandlungen – etwa alle 2 Wochen – wurden in ansteigenden Dosierungen gegeben, um Fieberreaktionen zu provozieren und das Immunsystem gegen das Tumorgewebe zu stimulieren. Die Dosierung der VAE wurde nach diesen Reaktionen ausgerichtet. Insgesamt erhielt die Patientin 36 intravenöse VAE-Behandlungen in dem Zeitraum von 2 Jahren mit Dosierungen von bis zu 2.200 mg VAE (mit 171.600 ng ML und 6.700 µg VT). VAE-induzierte Temperatur- und Fieberreaktionen sind in *Abb. 1* genauer aufgeführt; sie zeigen eine charakteristische Zeitkurve (*Abb. 2*).

Tab. 1: Viscum-album-Extrakt-Präparate

| Präparatname | Wirtsbaum | Mistellektin | Viscotoxin | Applikationsformen |
|--------------------|-----------|--------------|------------|--------------------|
| Iscador® U c Hg | Ulme | 91 ng/mg | 1,8 µg/mg | s. c. |
| Iscador® M | Apfelbaum | 43,3 ng/mg | 1,8 µg/mg | i. v. |
| Iscador® M special | Apfelbaum | 53,5 ng/mg | 1,8 µg/mg | i. v. |
| Iscador® P | Kiefer | 0,5 ng/mg | 0,3 µg/mg | s. c., i. v. |
| Iscador® Qu | Eiche | 56,8 ng/mg | 3,1 µg/mg | i. v. |
| Viscum album Qu F | Eiche | 290,5 ng/mg | 2,92 µg/mg | i. v., i. l. |

Abkürzungen: s. c., subkutan; i. v., intravenös; i. l., intraläsional.

Ein übliches Behandlungsregime ist die subkutane Applikation, 3-mal pro Woche, beginnend mit einer Dosis von 0,01 mg, in langsam aufsteigender Dosierung, bis eine adäquate Hautreaktion im Bereich der Injektionsstelle erfolgt (Rötung von 3–5 cm Durchmesser für 2–3 Tage). Eine übliche Zieldosis ist 1–20 mg (26).

Für die intravenöse Anwendung – eine zulassungsüberschreitende Anwendung (Off-Label-Use) – wird von Experten der Anthroposophischen Medizin eine Applikation in langsam ansteigender Dosierung verwendet, die sich an der Verträglichkeit beim Patienten orientiert. Eine übliche Zieldosis beträgt dabei 40 mg pro Infusion. Eine langsame Infusionsrate ist obligat, um pseudoallergische Reaktionen zu vermeiden. Für weitere Einzelheiten siehe die qualitative Studie von Kienle et al. (35).

- 3) Intraläsionale Behandlungen erfolgten in die Metastase im Bereich der Parotis (Viscum album Qu F, Magistralpräparat, unfermentiert, Charge 3186/3033/4138/3138) in ansteigender Dosierung bis zu 200 mg VAE (mit 58.100 ng ML und 585 µg VT), um eine zytotoxische Wirkung gegen die Tumorzellen, eine verstärkte Immunprozessierung von Tumorantigenen und eine verstärkte Immunantwort gegen das Tumorgewebe zu bewirken. Für die Dauer von 2 Jahren erhielt die Patientin 26 intraläsionale VAE-Behandlungen (Abb. 1).

Nach der intensivierten Behandlungszeit von 2 Jahren wurde die subkutane VAE-Therapie bis heute fortgeführt. Die anderen Applikationsformen wurden mit längeren Abständen ebenfalls fortgeführt. Nebenwirkungen waren fieberassozierte Symptome wie Gliederschmerzen, Schüttelfrost und teilweise starke Übelkeit. Diese waren auf die Zeit der Behandlung und des Fiebers beschränkt. Lokale Hautreaktionen im Bereich der Injektionsstellen bildeten sich innerhalb von 2–3 Tagen zurück. Der behandelnde Arzt hatte eine große Erfahrung mit hochdosierter Misteltherapie sowie Ausbildungen in Notfall- und Intensivmedizin. Abgesehen von diesen Symptomen wurde die Behandlung gut vertragen und es traten keine weiteren Nebenwirkungen während des gesamten Verlaufs auf.

In den regelmäßigen Nachsorgeuntersuchungen mittels PET-CT zeigte sich eine Rückbildung der regionalen und hilären Metastasen. Zwölf Monate nach Beginn der intensivierten intravenösen und intraläsionalen VAE-Therapie war keine Aufnahme von Fludesoxyglucose (FDG) in der Metastase im Bereich der linken Parotis mehr zu sehen und die Aufnahme im Bereich des Hiluslymphknotens war deutlich zurückgegangen. Nach weiteren 12 Monaten konnten keine auffälligen Läsionen mehr im PET-CT gesehen werden (Abb. 3). Die weiteren Nachsorgeuntersuchungen erfolgten alle 12 Monate und zeigten keine Hinweise mehr auf die Tumorerkrankung. Bei der Patientin traten keine gravierenderen Nebenwirkungen auf; in den regelmäßigen Blutuntersuchungen zeigten sich keine Normabweichungen (Ery-

throzyten, Thrombozyten, Leukozytendifferenzierung); die natürlichen Killerzellen waren vor Beginn der VAE-Therapie niedrig (78 Zellen/µL), was sich auch unter der Behandlung nicht wesentlich änderte (Werte von 73 bis 137 Zellen/µL).

Während der gesamten Behandlung der metastasierten Tumorerkrankung wurde keine andere krebspezifische Therapie eingesetzt. Zum Zeitpunkt der Publikation, 5 Jahre nach Diagnose der Metastasen (10 ½ Jahre nach Erstdiagnose), ist die Patientin tumorfrei, in guter Gesundheit und ohne funktionelle Einschränkungen.

Vorgeschichte und begleitende Behandlungen

Bei dieser Patientin wurde die VAE-Therapie innerhalb eines individualisierten Therapiekonzepts der Anthroposophischen Medizin angewendet (27). Keine anderen krebspezifischen Therapien wurden eingesetzt.

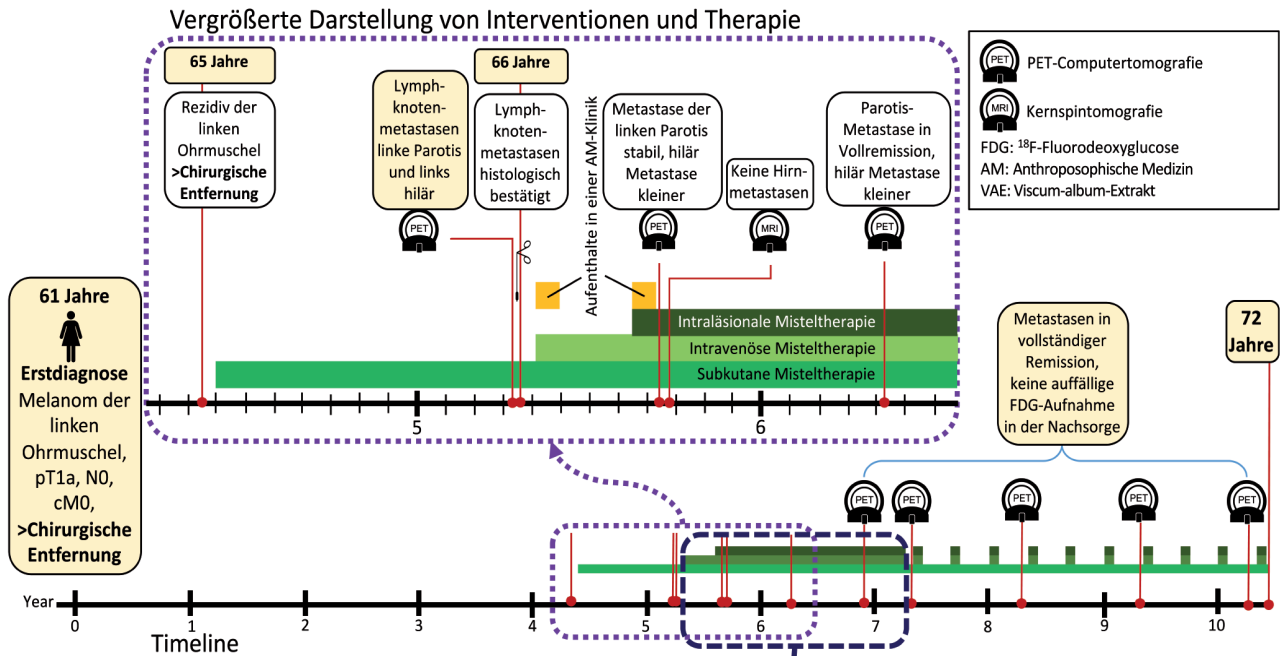
Die Patientin hatte eine fortgeschrittene Osteochondrosis intervertebralis, einen Kropf und litt unter Migräne. Vierzehn Jahre vor der Erstdiagnose des MCM hatte die Patientin ein Carcinoma in situ der Zervix, das mit Laserkonisation behandelt wurde. Dreiundvierzig Jahre vor der Erstdiagnose des Melanoms hatte die Patientin eine Schädelbasisfraktur.

Die Patientin nahm an Seminaren zu „Mental Healing“ (Clemens Kuby) teil, die von ihrer Krankenversicherung angeboten wurden, und arbeitete dabei an negativen Lebensereignissen ihrer frühen Kindheit (28). Des Weiteren nahm die Patientin Nahrungsergänzungsmittel (Natrium, Kalzium, Kalium, Magnesium) und Fischölkapseln ein.

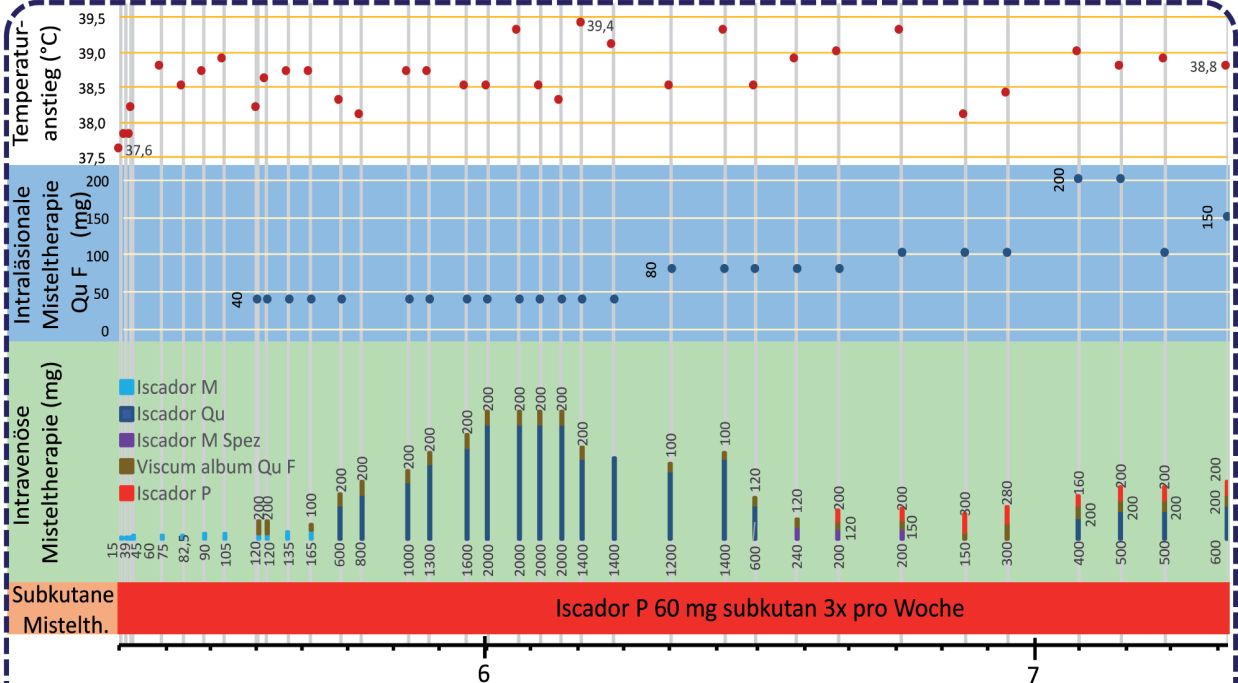
Patientenperspektive

„Nach der Diagnose der Metastasen wurde mir im Unispital gesagt, dass ich einen Monat Zeit hätte, bevor die weitere Therapie geplant würde. In dieser Zeit lernte ich die intensivierete Misteltherapie und das Spital mit Anthroposophischer Medizin kennen. Ich lernte, dass ich Selbstvertrauen haben und zu meinem Heilungsprozess beitragen konnte. Ich bemerkte, dass es mein eigenes Engagement brauchte um gesund zu werden, und lern-te dankbar zu sein für alles, was in mir gesund war. Das

Abb. 1: Timeline der Patientin mit vergrößerter Darstellung der 3 Jahre nach Rezidiv des Tumors und der 2 Jahre intensiverter VAE-Therapie.

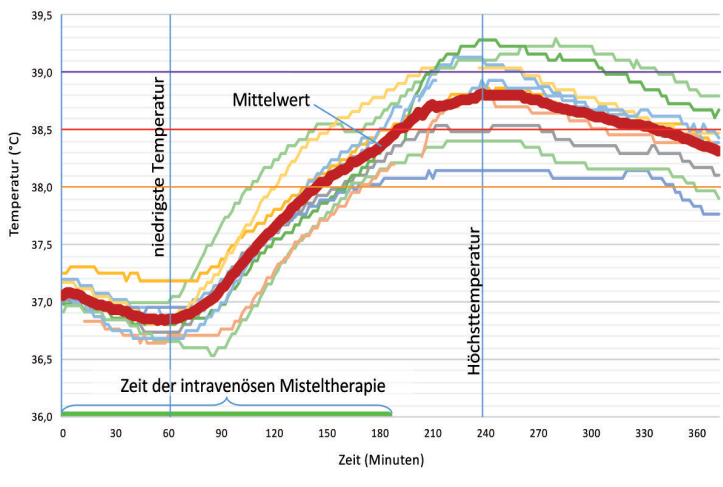


Vergrößerte Darstellung von Temperatur und Misteltherapie



Temperaturanstieg: Es wird jeweils die höchste Körpertemperatur während jeder Behandlung und der Nachbeobachtungszeit angegeben.
Intravenöse Misteltherapie: Die Misteltherapie wurde in 500 ml isotonischer Kochsalzlösung langsam über einen Zeitraum von 3 Stunden infundiert (Infusionsrate: 2,7 ml/min).

Abb. 2: Verlauf der Körpertemperatur von 10 Behandlungen mit intravenöser VAE-Therapie in der Tagesklinik. Die Temperatur wurde kontinuierlich mittels einer rektalen/vaginalen Temperatursonde aufgezeichnet.



Engagement für meine Gesundheit beinhaltete auch, ein Bewusstsein für meine Biografie zu entwickeln und all das zu entlarven, was an innerer Sabotage in mir lebt. So konnte ich auch einen eigenen Weg in der Therapie finden und gehen – auch wenn es Ärzte gab, die mich überzeugen wollten, diesen Weg nicht zu gehen. Die Misteltherapie mit hohem Fieber und Nebenwirkungen sowie die teils schmerzhaften Injektionen konnte ich gut vertragen, weil ich mich in der Behandlung sicher fühlte.“

Diskussion

In diesem Fall wurde eine Patientin mit metastasierendem MCM mit VAE-Therapie behandelt. Zunächst wurden niedrige Dosierungen – wie üblich – verwendet. Nach der Diagnosestellung von Metastasen wurde die Therapie aber schrittweise so stark intensiviert, dass die Patientin sehr hohe Dosierungen mit Fieberinduktion und Kombinationen verschiedener Applikationsformen erhielt (subkutan, intravenös, intraläsional). Es wurde keine andere tumorspezifische Therapie eingesetzt. Unter dieser Behandlung kam es zu einer vollständigen Remission aller Tumorerkrankungen und einem Langzeitüberleben mit gutem Gesundheitszustand ohne Einschränkungen.

Auch in anderen Fallberichten von VAE-Therapie bei MCM wurden andauernde vollständige Remissionen sowie Langzeitüberleben beschrieben (16, 17, 22). Von Laue beschrieb die sehr interessante Beobachtung, dass sich bei intraläsionalen VAE-Injektionen in eine subkutane MCM-Metastase diese Metastase, aber auch Hirnmetastasen zurückbildeten. Als die Behandlung mit niedrig dosierten subkutanen VAE-Gaben fortgeführt wurde, zeigten sich neue Metastasen, die sich wiederum zurückbildeten, als die Dosis wieder gesteigert wurde (16). VAE wirkt zytotoxisch und stimuliert verschiedene Immunreaktionen (z. B. die Proliferation und Antigenpräsentation dendritischer Zellen, die Proliferation von CD4+T-Zellen, den Anstieg von NK-Zell-vermittelter Zy-

totoxizität, die Freigabe von Zytokinen, einschließlich der Pyrogene Interleukin-1 und 6) (10). Die Beobachtung von Laues kann deshalb durch eine vermehrte Freisetzung von Tumorantigenen nach zytotoxischer Wirkung von VAE sowie eine verstärkte Immunprozessierung und Immunantwort gegen das Tumorgewebe erklärt werden – die alle durch die VAE-Behandlung ausgelöst werden. Derselbe Wirkmechanismus kann auch in unserem Fall angenommen werden, bei dem die intraläsionale Behandlung der Parotis-Metastase zu einer vollständigen Remission aller Tumorerkrankungen führte – die behandelte Metastase eingeschlossen.

ML ähnelt in seiner Struktur dem Shiga-Toxin, wirkt als Mustererkennungsrezeptor-Ligand (engl. pattern recognition receptor ligand) und aktiviert so dendritische Zellen, die für eine vollständige T-Zell-Antwort gegen Tumorzellen benötigt werden (29). Dieser Wirkmechanismus erklärt auch die starken Entzündungsreaktionen mit erhöhter Körpertemperatur, die nach intravenöser, hochdosierter VAE-Gabe auftreten. Das klinische Bild dieser Reaktion ähnelt auch den Tumorermissionen nach Gabe von fieberinduzierenden bakteriellen Vakzinen (*Streptococcus pyogenes* und *Serratia marcescens* – „Coley's Toxine“) oder den Spontanremissionen im Verlauf von Erysipelen (30–32). Fieberinduzierende Hochdosisbehandlungen mit VAE mit anschließenden relevanten, dauerhaften Tumorermissionen wurden in Studien zum hepatozellulären und Mammakarzinom beschrieben, des Weiteren gibt es dazu Fallberichte bei unterschiedlichen Tumorentitäten, einschließlich MCM (16, 18, 19, 22, 23, 33, 34).

Aufgrund dieser vorklinischen und klinischen Beobachtungen nehmen wir auch in unserem Fall an, dass die immunologischen Eigenschaften der VAE – insbesondere ihrer Lektine – eine maßgebliche Rolle beim Tumoransprechen auf die VAE-Behandlung gespielt haben.

Sicherheitsaspekte

In diesem Fallbericht wird eine außergewöhnliche Hochdosisbehandlung mit VAE ohne gravierende oder bleibende Nebenwirkungen beschrieben. Auch im Vergleich mit anderen Hochdosisbehandlungen mit VAE in anderen Fallberichten und Studien war die Dosierung hier außergewöhnlich hoch. Die Behandlung wurde von einem Arzt mit großer Erfahrung in Hochdosisbehandlungen mit VAE durchgeführt. Vor der Behandlung und während der gesamten Behandlungszeit war die Patientin gesundheitlich und körperlich in einer guten Verfassung und es bestanden keine einschränkenden Begleiterkrankungen. Die regelmäßigen Blutuntersuchungen der Patientin zeigten keine Normabweichungen, insbesondere keine Hinweise für eine Hämatotoxizität oder Immuntoxizität dieser hohen VAE-Dosierungen. Man muss allerdings in Betracht ziehen, dass es sich hier um den Bericht eines einzelnen Falles handelt. Die Art der Behandlung kann deshalb nicht die empfohlene Standardbehandlung ersetzen. Die Behandlung mit VAE – trotz ihrer sicheren Anwendung auch in hohen Dosen (25) – führt zu starken Fieberreaktionen, die zu

anstrengend für Patienten sein können, die unter einer fortgeschrittenen Tumorerkrankung oder einem reduzierten physischen oder mentalen Gesundheitszustand leiden oder gleichzeitig eine Chemotherapie oder Bestrahlung bekommen. In seltenen Fällen können intravenöse VAE-Infusionen (Off-Label-Use) allergische oder pseudoallergische Reaktionen herbeiführen, insbesondere wenn die Infusionsgeschwindigkeit zu hoch ist. Patienten sollten daher für eine solche Behandlung aufgeklärt werden und ihr informiertes Einverständnis geben. Des Weiteren sollten sie während der Behandlung unter medizinischer Beobachtung stehen und Ärzte sollten ausgerüstet sein, um allergische oder pseudoallergische Reaktionen behandeln zu können (35, 36).

Fazit

Aufgrund dieses Falls und zuvor berichteter Fälle ist eine positive Wirkung von VAE bei MCM anzunehmen, insbesondere wenn VAE in höherer Dosierung angewandt wird. ML und VT haben direkte zytotoxische Eigenschaften und stimulieren Reaktionen des spezifischen und des unspezifischen Immunsystems. In dieser Art ist ein Beitrag der VAE-Therapie zur Tumorkontrolle in diesem Fall denkbar. Weitere Forschung zu Sicherheit und Effektivität von hochdosierter intravenöser und intraläsionaler VAE-Behandlung – insbesondere beim MCM – sollte erfolgen.

Einverständnis der Patientin

Die Patientin gab ihre informierte Einwilligung in die Veröffentlichung dieses Fallberichtes und der Abbildungen. Die Patientin hat die letzte Version des Fallberichts gelesen und den Inhalt bestätigt.

Beiträge der Autoren

PGW, AH und GSK trugen zur Erstellung des Fallberichtes bei. AH war der behandelnde Arzt, der die Patienteninformationen zusammenstellte. PGW und AH sammelten die Daten und bereiteten sie auf. PGW war der Hauptautor des Artikels, hatte vollständigen Zugriff auf alle Daten und ist Bürge für den Artikel. GSK supervidierte die Fallberichterstellung und den Publikationsprozess.

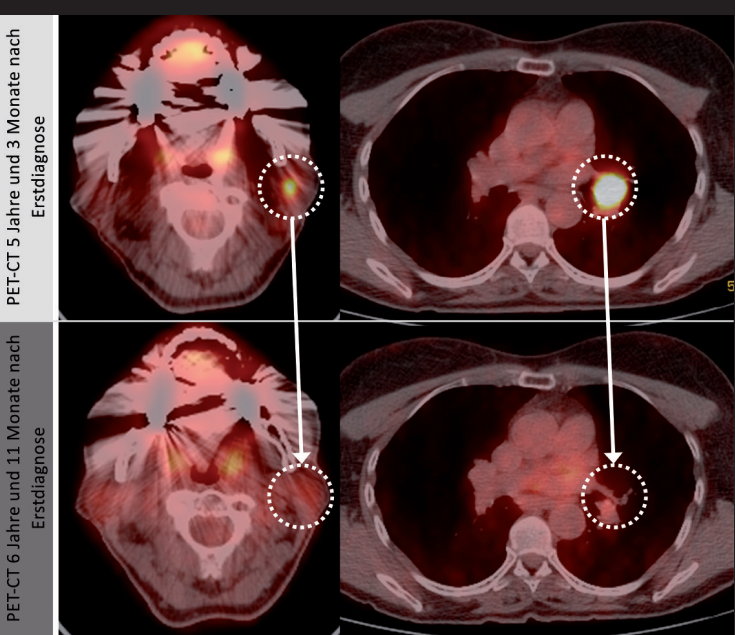
Danksagung

Wir danken der Forschungsabteilung der Klinik Arlesheim für die Bereitstellung der Temperaturdaten und für praktische Hilfestellung, Dr. Helmut Kiene für die Durchsicht des Manuskriptes und der Stiftung Integrative Medizin für die finanzielle Unterstützung. Dieser Fallbericht wurde entsprechend der Fallbericht-Leitlinie CARE erstellt (37).

Interessenkonflikt

Die Autoren geben den folgenden möglichen Interessenkonflikt hinsichtlich der vorliegenden Arbeit an: Das IFAEMM hat in begrenztem Umfang Zuschüsse, Honorare und Reisekosten von Weleda, Abnoba und Helixor erhalten. Diese hatten aber keinen Einfluss auf das Design, die Ausführung oder Publikation dieser Studie. Bei AH besteht kein Interessenkonflikt.

Abb. 3: PET-CT der Erstdiagnose der regionalen (zervikal) und hilären Lymphknotenmetastasen und PET-CT mit vollständiger Remission der Metastasen.



Abkürzungen

- AJCC – American Joint Committee on Cancer
- BRAF – Rapidly growing fibrosarcoma type B gene
- FDG – Fludeoxyglucose
- MCM – Malignes Melanom der Haut
- ML – Mistellektin
- PET-CT – Positronenemissionstomografie
- UICC – Union internationale contre le cancer
- VAE – Viscum-album-Extrakt
- VT – Viscotoxin

Korrespondierender Autor:

*Dr. med. Paul G. Werthmann
 Institut für angewandte Erkenntnistheorie
 und Medizinische Methodologie (IFAEMM)
 An-Institut der Universität Witten/Herdecke
 Zechenweg 6, 79111 Freiburg i. Br.
 paul.werthmann@ifaemm.de*

Literatur

- 1 Millet A, Martin AR, Ronco C, Rocchi S, Benhida R. Metastatic melanoma: insights into the evolution of the treatments and future challenges. *Med Res Rev* 2017;37(1):98–148. DOI: <https://doi.org/10.1002/med.21404>.
- 2 Kalialis LV, Drzewiecki KT, Klyver H. Spontaneous regression of metastases from melanoma: review of the literature. *Melanoma Res* 2009;19(5):275–282. DOI: <https://doi.org/10.1097/CMR.0b013e32832eabd5>.
- 3 Kölmel KF, Pfahlberg A, Mastrangelo C, Niin M, Botev IN, Seebacher C, et al. Infections and melanoma risk: results of a multicentre EORTC case-control study. *European Organization for Research and Treatment of Cancer. Melanoma Res* 1999;9(5):511–519.
- 4 Pfahlberg A, Schneider D, Uter W, Gefeller O, Kölmel KF, Grange JM, et al. Inverse association between melanoma and previous vaccinations against tuberculosis and smallpox: results of the FEBIM study. *J Invest Dermatol* 2002;119(3):570–575. DOI: <https://doi.org/10.1046/j.1523-1747.2002.00643.x>.
- 5 McDermott D, Lebbé C, Hodi FS, Maio M, Weber JS, Wolchok JD, et al. Durable benefit and the potential for long-term survival with immunotherapy in advanced melanoma. *Cancer Treat Rev* 2014;40(9):1056–1064. DOI: <https://doi.org/10.1016/j.ctrv.2014.06.012>.

Fortsetzung nächste Seite.

- 6** Kienle GS, Kiene H. Die Mistel in der Onkologie. Fakten und konzeptionelle Grundlagen. Stuttgart, New York: Schattauer Verlag; 2003.
- 7** Büssing A. Mistletoe: The Genus *Viscum*. Amsterdam: Harwood Academic Publishers; 2000.
- 8** Podlech O, Harter PN, Mittelbronn M, Pöschel S, Naumann U. Fermented mistletoe extract as a multimodal antitumoral agent in gliomas. *Evid Based Complement Alternat Med* 2012. DOI: <https://dx.doi.org/10.1155/2012/501796>.
- 9** Elluru SR, van Huyen JPD, Delignat S, Prost F, Heudes D, Kazatchkine MD, et al. Antiangiogenic properties of viscum album extracts are associated with endothelial cytotoxicity. *Anticancer Res* 2009;29(8): 2945–2950.
- 10** Singh BN, Saha C, Galun D, Upreti DK, Bayry J, Kaveri SV. European *Viscum album*: a potent phytotherapeutic agent with multifarious phytochemicals, pharmacological properties and clinical evidence. *RSC Adv* 2016;28(6):23837–23857. DOI: <https://dx.doi.org/10.1039/C5RA27381A>.
- 11** Kienle GS, Kiene H. Complementary cancer therapy: a systematic review of prospective clinical trials on anthroposophic mistletoe extracts. *Eur J Med Res* 2007;26(12):103–119.
- 12** Kienle GS, Kiene H. Influence of *Viscum album* L. (European mistletoe) extracts on quality of life in cancer patients: a systematic review of controlled clinical studies. *Integr Cancer Ther* 2010;9(2):142–157. DOI: <https://dx.doi.org/10.1177/1534735410369673>.
- 13** Tröger W, Galun D, Reif M, Schumann A, Stankovic N, Milicevic M. *Viscum album* [L.] extract therapy in patients with locally advanced or metastatic pancreatic cancer: a randomised clinical trial on overall survival. *Eur J Cancer* 2013;49(18):3788–3797.
- 14** Kleeberg UR, Suciu S, Bröcker EB, Rüter DJ, Chartier C, Liénard D, et al. Final results of the EORTC 18871/DKG 80-1 randomised phase III trial. *Eur J Cancer* 2004;40(3):390–402.
- 15** Augustin M, Bock P, Hanisch J, Karasmann M, Schneider B. Safety and efficacy of the long-term adjuvant treatment of primary intermediate-to-high-risk malignant melanoma (UICC/AJCC Stage II and III) with a standardized fermented european mistletoe (*Viscum album* L.) extract. *Arzneimittelforschung* 2005; 55(1):38–49. DOI: <https://dx.doi.org/10.1055/s-0031-1296823>.
- 16** von Laue HB. Mistletoe treatment for melanoma brain metastases: a single case. In: Altmeier P, Hoffmann K, Stücker M (Hg). *Skin Cancer and UV Radiation*. Berlin, Heidelberg: Springer; 1997: 1315–1322. DOI: https://dx.doi.org/10.1007/978-3-642-60771-4_154.
- 17** Kirsch A. Successful treatment of metastatic malignant melanoma with *Viscum album* extract (Iscador® M). *J Altern Complement Med* 2007;13(4): 443–445. DOI: <https://dx.doi.org/10.1089/acm.2007.6175>.
- 18** Orange M, Fonseca M, Lacey A, von Laue B, Geider S. Durable tumour responses following primary high-dose induction with mistletoe extracts: Two case reports. *Eur J Integr Med* 2010;1(4):227.
- 19** Orange M, Lacey A, Fonseca M, von Laue HB, Geider S, Kienle GS. Durable regression of primary cutaneous B-cell lymphoma following fever-inducing mistletoe treatment: two case reports. *Glob Adv Health Med* 2012;1(1): 18–25. DOI: <https://dx.doi.org/10.7453/gahmj.2012.1.1.006>.
- 20** Werthmann PG, Sträter G, Friesland H, Kienle GS. Durable response of cutaneous squamous cell carcinoma following high-dose peri-lesional injections of *Viscum album* extracts – a case report. *Phytomedicine* 2013;20(3–4):324–327. DOI: <https://dx.doi.org/10.1016/j.phymed.2012.11.001>.
- 21** Werthmann PG, Helling D, Heusser P, Kienle GS. Tumour response following high-dose intratumoural application of *Viscum album* on a patient with adenoid cystic carcinoma. *BMJ Case Rep* 2014. DOI: <https://dx.doi.org/10.1136/bcr-2013-203180>.
- 22** Orange M, Reuter U, Hobohm U. Coley's lessons remembered: augmenting mistletoe therapy. *Integr Cancer Ther* 2016;15(4): 502–511. DOI: <https://dx.doi.org/10.1177/1534735416649916>.
- 23** Mabed M, El-Helw L, Shamaa S. Phase II study of viscum fraxini-2 in patients with advanced hepatocellular carcinoma. *Br J Cancer* 2004;90(1):65–69. DOI: <https://dx.doi.org/10.1038/sj.bjc.6601463>.
- 24** Mahfouz M, Ghaleb H, Hamza M, Fares L, Moussa L, Moustafua A, et al. Multicenter open labeled clinical study in advanced breast cancer patients. A preliminary report. *J Egypt Nat Cancer Inst* 1999;11(3):221–227.
- 25** Kienle GS, Grugel R, Kiene H. Safety of higher dosages of *Viscum album* L. in animals and humans – systematic review of immune changes and safety parameters. *BMC Complement Altern Med* 2011;11:72. DOI: <https://doi.org/10.1186/1472-6882-11-72>.
- 26** Iscador AG (Hg). *ISCADOR in der Tumorthherapie: Empfehlungen für die Behandlung in Deutschland*. 2. Aufl. Arlesheim, CH; 2016.
- 27** Kienle GS, Mussler M, Fuchs D, Kiene H. Individualized integrative cancer care in anthroposophic medicine: a qualitative study of the concepts and procedures of expert doctors. *Integr Cancer Ther* 2016. DOI: <https://dx.doi.org/10.1177/1534735416640091>.
- 28** Kuby C. *Mental Healing: Das Geheimnis der Selbstheilung*. München: Kösel; 2010.
- 29** Maletzki C, Linnebacher M, Savai R, Hobohm U. Mistletoe lectin has a shiga toxin-like structure and should be combined with other Toll-like receptor ligands in cancer therapy. *Cancer Immunol Immunother* 2013; 62(8):1283–1292. DOI: <https://dx.doi.org/10.1007/s00262-013-1455-1>.
- 30** Cann SH, Van Netten JP, van Netten C. Dr William Coley and tumour regression: a place in history or in the future. *Postgrad Med J* 2003;79(938):672–680.
- 31** Kienle GS. Fever in cancer treatment: Coley's therapy and epidemiologic observations. *Glob Adv Health Med* 2012;1(1): 92–100. DOI: <https://dx.doi.org/10.7453/gahmj.2012.1.1.016>.
- 32** Hobohm U. Fever and cancer in perspective. *Cancer Immunol Immunother* 2001;50(8):391–396.
- 33** Mahfouz M, Ghaleb H, Zawawy A, Scheffler A. Significant tumor reduction, improvement of pain and quality of life and normalization of sleeping patterns of cancer patients treated with a high dose of mistletoe. *Ann Oncol* 1998;9:129.
- 34** Eldorriy AK, Shaker MK, Barakat EM, Abdallah H, Khalifa MO, Elbreedy AM. The effect of a mistletoe preparation with defined lectin content in advanced hepatocellular carcinoma cases. *American Association for the Study of Liver Disease* 2008;424.
- 35** Kienle GS, Mussler M, Fuchs D, Kiene H. Intravenous mistletoe treatment in integrative cancer care: a qualitative study exploring the procedures, concepts, and observations of expert doctors. *Evid Based Complement Alternat Med* 2016;2016:1–16. DOI: <http://dx.doi.org/10.1155/2016/4628287>.
- 36** Steele ML, Axtner J, Happe A, Kröz M, Matthes H, Schad F. Safety of intravenous application of mistletoe (*Viscum album* L.) preparations in oncology: an observational study. *Evid Based Complement Alternat Med* 2014;236310. DOI: <https://dx.doi.org/10.1155/2014/236310>.
- 37** Riley DS, Barber MS, Kienle GS, et al. CARE 2013. Explanations and elaborations: reporting guidelines for case reports. *J Clin Epidemiol* 2017;89:218–235. DOI: <https://dx.doi.org/10.1016/j.jclinepi.2017.04.026>.